Julius-Maximilians-Universität Würzburg

# Vergleichende Anatomie des Hippocampus

Sommersemester 2008

Roland Pfister

## Inhaltsverzeichnis

1. Grundlagen ..... 1

2. Vergleichende Anatomie ..... 1

2.1. Cytoarchitektonische Befunde ..... 2

2.2. Schichtung und Schichtzahl ..... 3

2.3. Quantitative Vergleiche ..... 4

2.3.1. Der Einfluss von Domestikation ..... 4

2.3.2. Veränderungen in der Phylogenese ..... 4

2.4. Qualitative Vergleiche ..... 5

3. Funktion ..... 7

4. Eigene Ergebnisse ..... 8

4.1. Abgrenzung des Hippocampus ..... 8

4.2. Feingliederung des Cornu ammonis ..... 11

4.3. Volumenschätzung ..... 12

4.4. Zusammenfassung ..... 12

5. Literaturverzeichnis ..... 12

# 1. Grundlagen

Der Hippocampus ist ein Teil des limbischen Systems, welches unter anderem auch Amygdala, Hypothalamus, Gyrus parahippocampalis und Gyrus cinguli umfasst. Der Hippocampus (retrocommissuralis) selbst lässt sich weiter untergliedern in Gyrus dentatus (Fascia dentata), Cornu ammonis (Felder CA1-CA4) sowie Subicularkomplex und grenzt an die zum Periarchicortex gehörende Regio entorhinalis (Trepel, 2006).

Die Untergliederung des Hippocampus ist in der Literatur keineswegs einheitlich vorgenommen worden, wobei sich heute die eben beschriebene Gliederung etabliert hat (siehe Tab. 1 aus El-Falougy & Benuska, 2006).

**Tab. 1.** Nomenklatur des Hippocampus

| Cajal (1911) | Rose (1926) | Lorente de Nó (1934) | Terminologia anatomica (1998) |
|---|---|---|---|
| Fasciadentata | Fascia dentata | Fascia dentata | Gyrus dentatus |
| Hilus fasciae | H3, H4, H5 | CA4 | Regio IV hippocampi proprii dentatae (CA4) |
| Regio inferior | H2 | CA3 | Regio III hippocampi proprii (CA3) |
| | | CA2 | Regio II hippocampi proprii (CA2) |
| Regio superior | H1 | CA1 | Regio I hippocampi proprii (CA1) |
| Subiculum | | Subiculum | Subiculum |
| | | Presubiculum | Presubiculum |
| | | Parasubiculum | Parasubiculum |

In der phylogenetischen Entwicklung der Wirbeltiere kam es dabei zu erheblichen Veränderungen in Lage und Form des Hippocampus, was vor allem auf die starke Vergrößerung des Neocortex zurückgeführt werden kann.

Während der sechsschichtige Neocortex beim Menschen etwa 96% des Gesamtcortex ausmacht (im Vergleich zu ca. 22% bei basalen Insectivoren), gehört der Hippocampus dem älteren, dreischichtigen Allocortex an und wird synonym auch als Archicortex bezeichnet.

Der Hippocampus wird in drei Regionen unterteilt: Neben Hippocampus retrocommissuralis, der vor allem aus Gyrus dentatus, Cornu ammonis und Subiculum besteht, werden der dem Balken aufliegende Hippocampus supracommissuralis sowie der unter dem Balkenknie befindliche Hippocampus praecommissuralis unterschieden.

Die folgende Darstellung konzentriert sich analog zu Stephan (1975, Kap. 8.9) auf den Hippocampus retrocommissuralis (Hippocampus im engeren Sinne) – Hippocampus prae- und supracommissuralis (auch: Indusium griseum) bleiben unberücksichtigt. Entsprechend sind nicht belegte Aussagen aus diesem Buch entnommen.

Auch beschränkt sich die Darstellung auf Befunde der mikroskopischen Anatomie des Hippocampus der Wirbeltiere, wobei besonderes Augenmerk auf die Befunde an Labortieren sowie Tieren der aufsteigenden Primatenreihe sowie der Vergleich zur Anatomie des menschlichen Hippocampus gelegt wird.

# 2. Vergleichende Anatomie

Während der Hippocampus bei den meisten Vogelordnungen gut ausgebildet ist, ist er bei den Singvögeln nur rudimentär vorhanden und interessanterweise bei Papageien nicht nachweißbar. Bei allen Säugern sind die drei bereits genannten Grundgebiete (Gyrus dentatus / Fascia dentata, Cornu ammonis und Subicularkomplex) deutlich unterscheidbar, wobei im Cornu ammonis mehrere Felder voneinander abgegrenzt werden können. Über die Zahl dieser Felder sowie deren genaue Abgrenzung wurden in der Literatur jedoch divergierende Auffassungen geäußert.

Gerade bezüglich der Übertragung von experimentellen Befunden an Labortieren auf den Menschen sind diese Schwierigkeiten von großer Bedeutung, was eine Betrachtung der vergleichenden Anatomie dieser Struktur notwendig macht.

Zwei historisch bedeutsame Abgrenzungen im (menschlichen) Hippocampus wurden von Lorente de Nó und von Rose vorgenommen und werden in der unten stehenden Abbildung 1 skizziert (modifiziert nach Stephan, 1975, S.499).

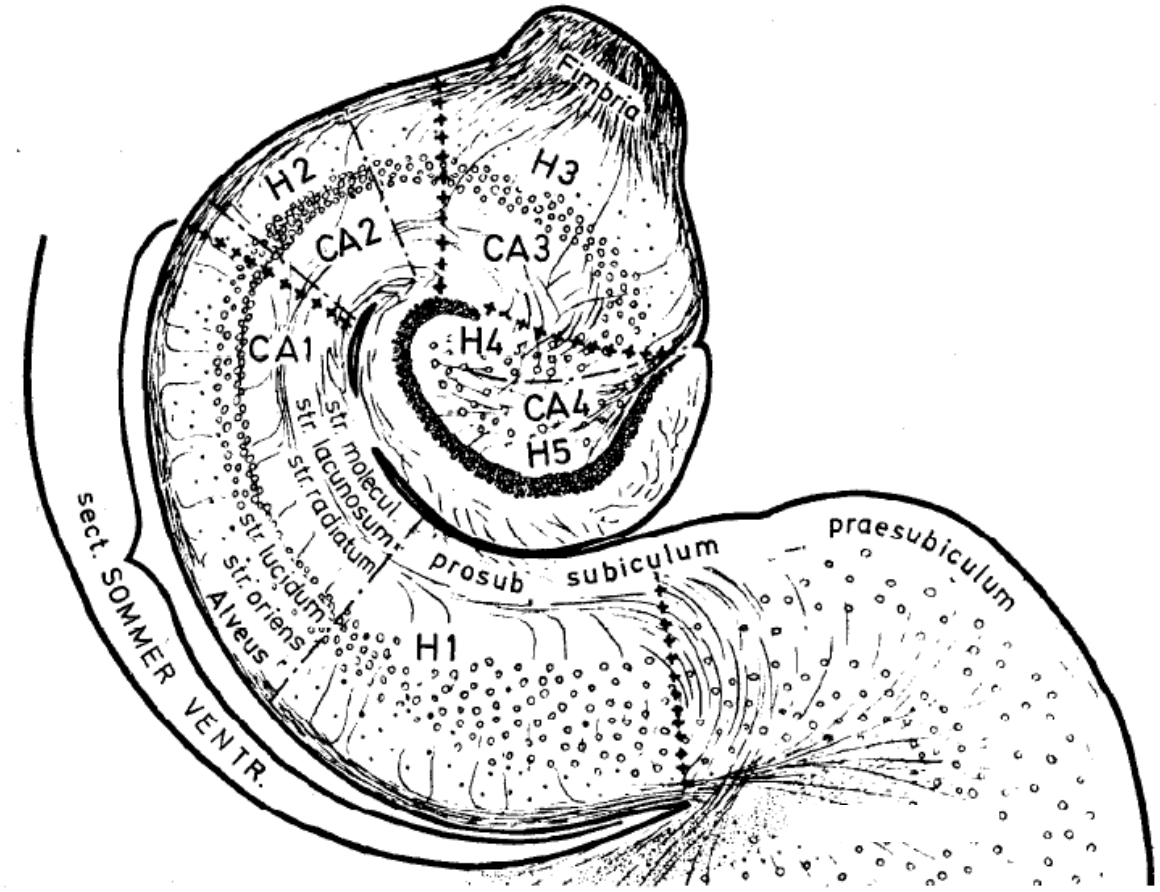


**Abb. 1.** Vergleich der Gliederungen von Rose ( + + + + ) und Lorente de No ( – · – · – ) (aus Gastaut u. Lammers, 1961). Seitenverkehrt, Beschriftung reduziert.

## 2.1. Cytoarchitektonische Befunde

Vergleichend-cytoarchitektonische Untersuchungen ergaben eine über die gesamte Säugerreihe haltbare Unterteilung des Cornu ammonis in das Feld CA1 nach Lorente De No, welches durch kleinere und hellere Zellen gekennzeichnet ist, sowie ein Gebiet aus größeren und dunkleren Zellen, die den Feldern CA2 und CA3 nach Lorente de Nó entsprechen (siehe Abb. 2). CA4 ist ebenfalls großzellig aber so abweichend gebaut, dass eine Generalisierbarkeit über die Säugerreihe nicht möglich erscheint.

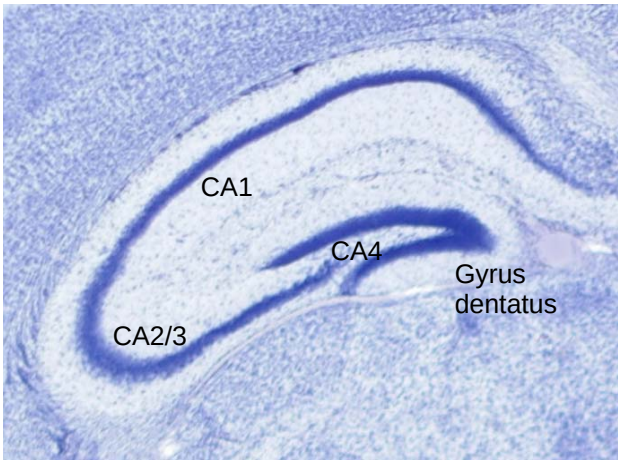


**Abb. 2.** Hippocampus der Maus im Nisslbild.

Generalisierbar scheint zudem nur die Zellgröße der beiden Hauptgebiete CA1 und CA2/3 zu sein, nicht jedoch deren Zelldichte. Auch die Schichtung der einzelnen Felder weißt deutliche Differenzen zwischen verschiedenen Spezies auf. Statt Subiculum lässt sich im Grenzbereich zum Mandelkern ein weiteres Feld – CAØ – identifizieren.

Aus vergleichend-anatomischen Gesichtspunkten ist die gewählte sehr grobe Gliederung des Hippocampus in Subiculum, CAØ, CA1, CA2/3 und Gyrus dentatus nicht weiter zu unterteilen, da sich bei einer feineren Untergliederung keine einheitlichen Grenzen der einzelnen Felder festlegen lassen. Eine zusammenfassende Veranschaulichung der einzelnen Gebiete an einem Schnittbild findet sich in der folgenden Abbildung (Abb. 3).

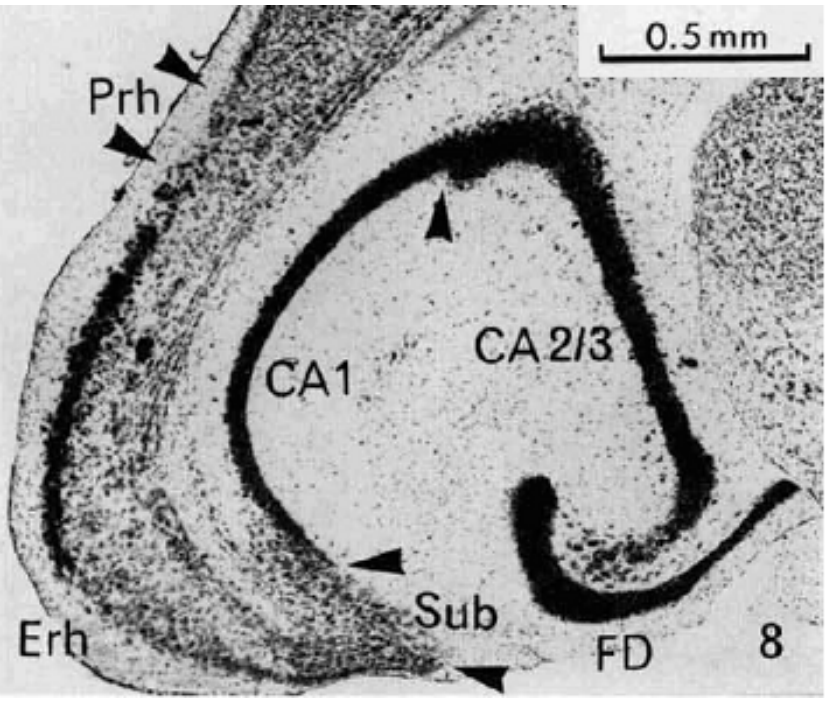


**Abb. 3.** Untergliederung des Hippocampus retrocommissuralis in Subiculum, Cornu ammonis (CA1, CA2/3) und Gyrus dentatus (Fascia dentata) am Frontalschnitt durch das Gehirn einer Zwergspitzmaus (aus Stephan & Manolescu, 1980).

## 2.2. Schichtung und Schichtzahl

Der zum Allocortex gehörende Hippocampus weißt drei Schichten auf, die sich in allen Teilstrukturen mit Ausnahme des Felds CA4 nachweißen lassen. Diese Gliederung wird in Anlehnung an Stephan (1975, S. 508) in Tabelle 2 wiedergegeben und wird von anderen Autoren ebenso berichtet (z.B. Insausti, 1993).

**Tab. 2. Schichtengliederung des Hippocampus. Die jeweils charakteristischen Schichten sind hervorgehoben.**

| | |
|---|---|
| Subiculum | (1) Stratum moleculare |
| | (2) Stratum pyramidale |
| | (3) Stratum multiforme |
| Cornu ammonis | (1) Stratum moleculare |
| | (2) Stratum pyramidale |
| | (3) Stratum oriens (Stratum multiforme) |
| Gyrus dentatus | (1) Stratum moleculare |
| (Fascia dentata) | (2) Stratum granulare (granulosum) |
| | (3) Hilus fasciae dentatae |

Anmerkung: Das Stratum pyramidale des Cornu ammonis lässt sich bei höher entwickelten Säugern weiter untergliedern in Stratum profundum und Stratum superficiale.

# 2.3.Quantitative Vergleiche

Die Erfassung der Oberfläche anhand von Schnittserien weißt spezifische methodische Probleme auf, die bei Volumenmessungen nicht auftreten, sodass sich die nachfolgenden Angaben zumeist auf volumetrische Untersuchungen beziehen.

Es werden sowohl Befunde zum Einfluss der Domestikation als auch Untersuchungen zu Veränderungen in der Phylogenese betrachtet, wobei, wie bereits erwähnt, vor allem Befunde zu Labortieren und der aufsteigenden Primatenreihe betrachtet werden.

## 2.3.1. Der Einfluss von Domestikation

Oberflächenvergleiche zwischen Wander- und Laborratte zeigten keine signifikante Veränderung des Anteils des Hippocampus am gesamten Allocortex noch hinsichtlich seiner Zusammensetzung aus den verschiedenen Feldern.

Volumenmessungen, etwa der Vergleich von Wild- und Hausschweinen (Kruska & Stephan, 1973, zitiert nach Stephan, 1975) ergaben eine Abnahme des Hippocampus von etwa 43%, wobei das gesamte Gehirn etwa 34% seines Gewichts verlor. Dieser starke Einfluss der Domestikation auf den Hippocampus konnte in einer Replikationsstudie mit Schafen ebenfalls festgestellt werden (Ebinger, 1974, zitiert nach Stephan, 1975).

Diese Befunde stehen in guter Übereinstimmung mit Untersuchungen zum Effekt von angereicherten Umwelten (enriched environment), die eine Vielzahl von Veränderungen im Hippocampus zutage bringen konnten (zusammenfassend siehe Rosenzweig & Bennett, 1996).

## 2.3.2. Veränderungen in der Phylogenese

In der aufsteigenden Primatenreihe zeigt sich eine stetige Abnahme des relativen Anteils des Archicortex am gesamten Cortex. Während bei Insectivoren noch ein Anteil von 23.3% zu beobachten ist, macht der Hippocampus beim Nachtaffen nur 7.5%, beim Menschen nur noch 2.2% des gesamten Cortex aus. Die Abnahme des relativen Anteils ist jedoch nicht mit einer absoluten Reduktion des Hippocampus gleich zu setzen, sondern ist auf die starke Vergrößerung des Neocortex zurückzuführen, der beim Menschen, wie bereits erwähnt, etwa 96% des Gesamtcortex ausmacht.

Die absolute Größe des Archicortex ist dabei nicht mit der Stellung einer Art in der aufsteigenden Primatenreihe korreliert. Vielmehr finden sich bei den Primaten nahezu gleiche absolute Ausdehnungen. Die einzige Ausnahme bildet der ungewöhnlich große Hippocampus des Menschen (siehe Tabelle 3; modifiziert nach Stephan, 1975, S. 511).

**Tab. 3.** Progressionsindices des Hippocampus retrocommissuralis (Hr) und seiner Teilgebiete (Sub, CAØ, CA1, CA2/3, FD) und prozentuale Anteile der Teilgebiete (nach Daten von Stephan u. Manolescu, unveröffentlicht) (Oberflächenmessungen)

| | n | Hr | Subiculum | | CAØ | | CA1 | | CA2/3 | | FD | |
|---|---|---|---|---|---|---|---|---|---|---|---|---|
| | | Index | % | Index | % | Index | % | Index | % | Index | % | Index |
| Basale Insectivoren | 10 | 100 | 12,7 | 100 | 2,2 | 100 | 22,8 | 100 | 23,4 | 100 | 38,9 | 100 |
| *Tupaia* | 1 | 164 | 10,0 | 131 | 2,0 | 155 | 27,4 | 198 | 21,4 | 145 | 39,2 | 166 |
| Prosimier (ohne *Tupaia*) | 3 | 176 | 10,3 | 144 | 2,0 | 142 | 29,4 | 227 | 24,3 | 158 | 34,0 | 155 |
| Nichtmenschliche Simier | 3 | 146 | 7,9 | 95 | 2,5 | 167 | 27,7 | 186 | 22,5 | 130 | 39,3 | 151 |
| Mensch | 1 | 354 | 11,8 | 331 | 1,8 | 291 | 42,7 | 659 | 15,6 | 166 | 28,1 | 255 |

Hinsichtlich der verschiedenen Regionen und Felder des Hippocampus zeigen sich uneinheitliche Größenänderungen. Besonders herausstechend ist dabei die extreme Vergrößerung des Feldes CA1, welches beim Menschen etwa 6.6x so groß ist, wie bei einem Insectivoren gleicher Körpergröße zu erwarten wäre. CA2/3 und Gyrus dentatus hingegen sind wesentlich weniger vergrößert.

Bisher wurde vor allem auf den Hippocampus retrocommissuralis Bezug genommen. Jedoch finden sich hinsichtlich der einzelnen Komponenten des Hippocampus (Hippocampus prae-, supra- und retrocommissuralis) deutliche Speziesunterschiede. Während die absoluten Veränderungen des Hippocampus retrocommissuralis etwa die Veränderungen des gesamten Hippocampus wiederspiegeln, nehmen sowohl der relative als auch der absolute Anteil des Hippocampus praecommissuralis in der aufsteigenden Primatenreihe deutlich ab.

Während der Hippocampus praecommissuralis bei Insectivoren noch etwa 5.4% des hippocampalen Volumens ausmacht, reduziert sich dieser Anteil auf 1.3% bei Simiern und nur 0.6% beim Menschen. Dabei hat der Hippocampus praecommissuralis des Menschen nur etwa die Hälfte der Größe, die bei einem entsprechenden Insectivoren zu erwarten wäre. Diese Veränderungen sind vor allem mit Hinblick auf die olfaktorischen Projektionen in diese Regionen zu interpretieren (Stephan & Manolescu, 1980).

## 2.4. Qualitative Vergleiche

Das Subiculum lässt sich unterteilen in einen ventralen und einen dorsalen Teil. Welcher der beiden Teile von rostral nach caudal kommend vor dem anderen angeordnet ist hängt dabei weitgehend von der Lage des Hippocampus selbst ab, die mit der Position in der aufsteigenden Primatenreihe zusammenhängt. Dementsprechend ist auch die Ausdehnung der beiden Teile verschieden.

Während auf unteren Stufen der Reihe der ventrale Teil weitgehend fehlt, kehren sich die Proportionen bei höher entwickelten Tieren um, sodass beim Menschen ein dorsales Subiculum quasi nicht vorhanden ist.

Cytoarchitektonisch zeichnet sich das Subiculum durch eine breite Zellschicht aus, die es auch von angrenzenden Feldern abhebt. CA1 ist besonders bei den basalen Insectivoren wesentlich schmaler und dichtzelliger sowie gut vom Subiculum zu trennen. Beim Menschen hingegen sind die Grenzen weitgehend fließend.

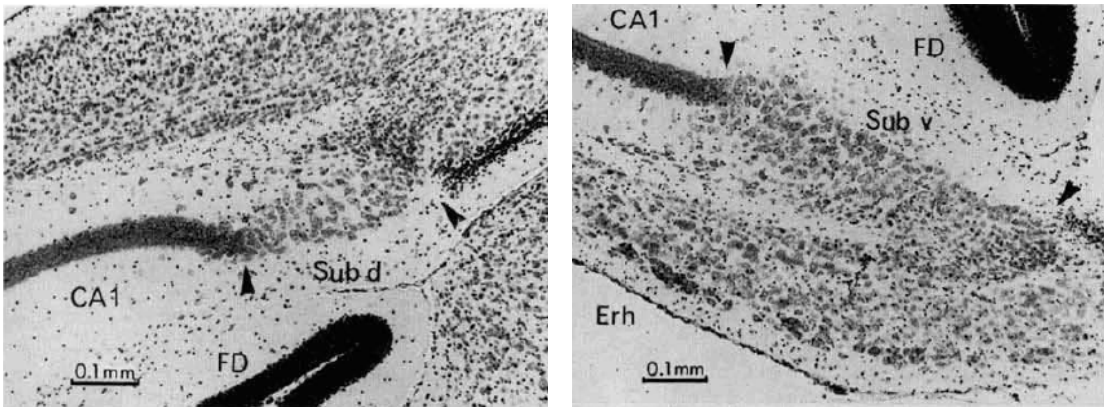


**Abb. 4.** Dorsaler (links) und ventraler Teil des Subiculums (rechts), sowie die Abgrenzung zum Feld CA1 des Cornu ammonis (aus Stephan & Manolescu, 1980).

Das der Amygdala benachbarte Feld CAØ zeichnet sich hingegen durch eine dichte Ober- und eine diffuse Unterschicht aus und ist bei allen Spezies weitgehend gleich gebaut.

Besondere Unterschiede hingegen zeigen sich (wie auch schon im Rahmen der qualitativen Vergleiche) im Bereich des CA1 (vgl. Abb. 5, aus Stephan, 1975, S. 519). Während bei Mäusen noch eine sehr schmale Pyramidenzellschicht auszumachen ist, finden sich mit höherer Position in der Primatenreihe größere Zellen, die auch weiter verteilt sind. Letzteres lässt sich vor allem durch die zunehmende Gesamtgröße des Gehirns erklären.

**Abb. 5. (bzw. Abb. 312 - 316 in Stephan, 1975, S. 519)**

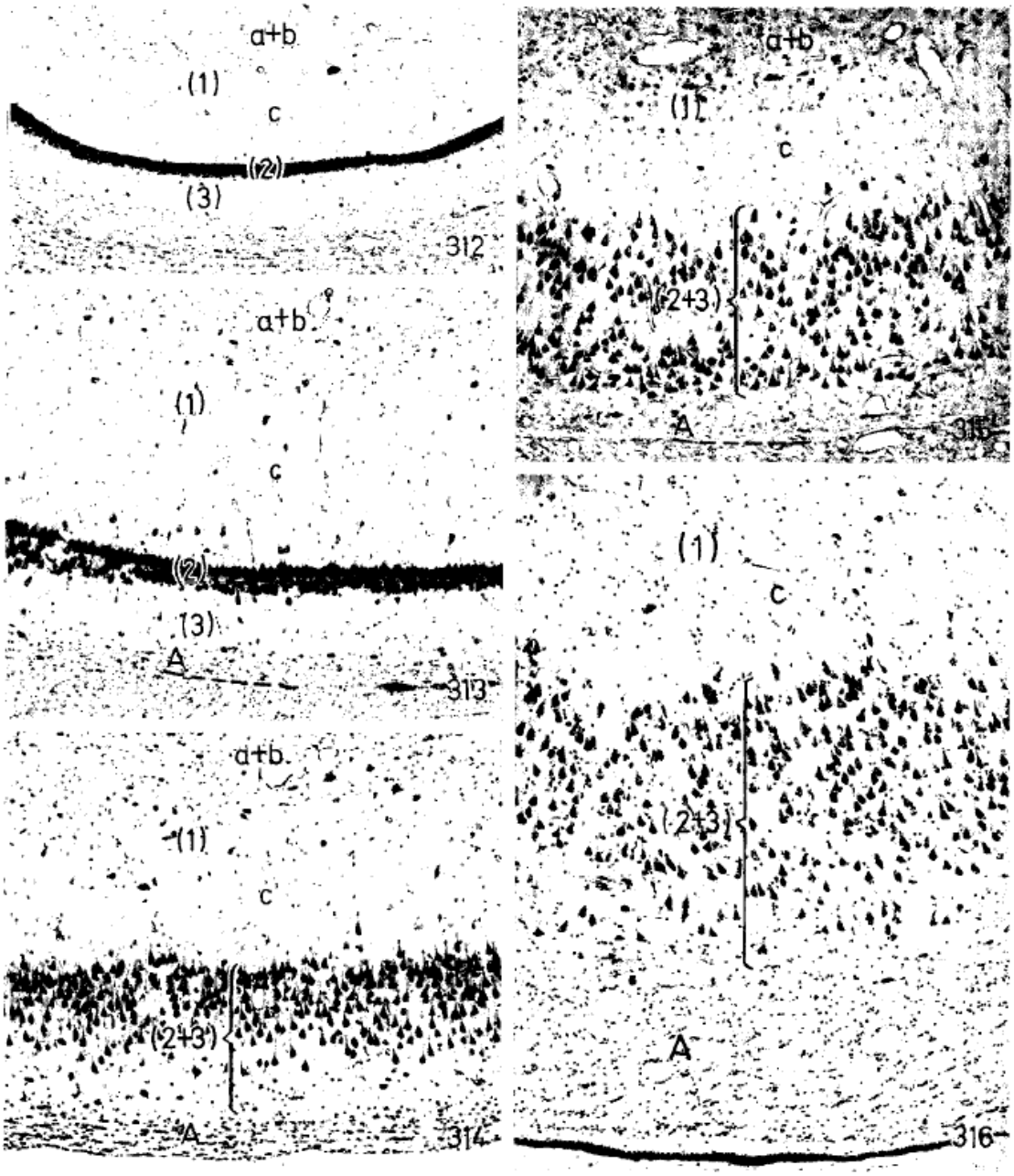


Abb. 312—316. Frontalschnitte durch CA1 des Hippocampus retrocommissuralis. Zellfärbungen mit Kresylechtviolett; alle 56 × vergrößert. *A* Alveus, *V* Ventrikel bzw. dessen Reste (stellenweise auch gestrichelt); (1) Stratum moleculare mit *a* + *b* Substratum eumoleculare-lacunosum und *c* Substratum radiatum, (2) Stratum pyramidale, (3) Stratum oriens, (2 + 3) Stratum pyramidale-oriens. Abb. 312: Moschusspitzmaus *(Suncus murinus)*, Schnittdicke 15 μ; Abb. 313: Wieselmaki *(Lepilemur ruficaudatus)*, Schnittdicke 15 μ; Abb. 314: Schwarzkopfmaki *(Lemur fulvus)*, Schnittdicke 15 μ; Abb. 315: Zwergmeerkatze *(Cercopithecus talapoin)*, Schnittdicke 20 μ; Abb. 316: Mensch *(Homo sapiens)*, Schnittdicke 20 μ

Die Abgrenzung zum Feld CA2/3 ist bei Nagern gut auf Basis der Zellgröße möglich (dort sind die Zellen deutlich größer und dunkler gefärbt als die CA1-Pyramiden). Beim Menschen sind die Grenzen etwas schwieriger zu ziehen, doch auch dort zeigen sich die CA2/3-Pyramidenzellen als größer und dunkler gefärbt als diejenigen des Feldes CA1.

Der Gyrus dentatus schließlich lässt sich bei allen Arten gut von CA3 abgrenzen. Schwierigkeiten bereitet nur die Zuordnung der CA4-Pyramidenzellen, sodass von Stephan (1975) auch davon abgesehen wird, das Feld CA4 in die Gliederung des Hippocampus mit aufzunehmen.

# 3. Funktion

Zusammenfassend zeigt eine bedeutende quantitative und strukturelle Veränderung des Hippocampus in der aufsteigenden Primatenreihe. Während der Allocortex (bzw. genauer auch der Hippocampus) bei Insectivoren noch einen Großteil des Gesamtcortex ausmacht, wird er bis hin zum Menschen durch den Neocortex verdrängt, der bei letzterem etwa 96% des Gesamtcortex ausmacht (gegenüber etwa 22% bei Insectivoren; siehe Tab.4 aus Stephan, 1983, S. 369).

**Tab. 4. Prozentuale Zusammensetzung des Endhirnvolumens bei unterschiedlichen Arten (aus Stephan, 1983, S. 369).**

| | Bulbus olfactorius | Palaeocortex* | Septum | Striatum | Schizocortex | Hippocampus | Neocortex† |
|---|---|---|---|---|---|---|---|
| Basal Insectivora | 17.6 | 30.2 | 2.9 | 7.6 | 5.3 | 14.3 | 22.0 |
| Prosimians | 2.9 | 6.6 | 1.2 | 7.7 | 3.3 | 7.0 | 71.5 |
| Simians | 0.2 | 2.4 | 0.5 | 5.7 | 1.1 | 2.6 | 87.6 |
| Man | 0.01 | 0.8 | 0.2 | 2.7 | 0.6 | 1.0 | 94.7 |

*Include amygdaloid complex; †include neocortical white matter.

Gleichzeitig zeigt sich jedoch auch ein Zuwachs der absoluten Größe des Hippocampus, sodass der Hippocampus des Menschen etwa 4.2x so groß ist, wie bei einem Insectivoren gleicher Größe zu erwarten wäre. Dabei verändern sich auch die Proportionen innerhalb des Hippocampus, wobei hier vor allem die großen Unterschiede in Ausdehnung und cytoarchitektonischer Struktur des Feldes CA1 zu beachten sind. Dieses ist etwa 6.6x so groß wie der Erwartungswert für Insectivoren.

Stephan (1983) unterscheidet daher zwei Systeme innerhalb des Allocortex: ein olfaktorisches System und ein limbisches System, die nicht in direkter Beziehung zueinander stehen. Während das olfaktorische System bei Insectivoren noch eine bedeutende Rolle einnimmt, ist verliert es in der aufsteigenden Primatenreihe stark an Bedeutung. Die spiegelt sich auch in der Reduktion des Hippocampus praecommissuralis in der aufsteigenden Primatenreihe (Stephan & Manolescu, 1980) wieder.

Bei höher entwickelten Säugern ist hingegen das limbische System deutlich wichtiger. Diesem System werden Funktionen wie Lernen und Gedächtnis sowie die Regulation von emotionalen und motivationalen Vorgängen zugesprochen. Im Einklang mit dieser Interpretation stehen vor allem korrelative Befunde aus der Verhaltensbiologie. Hier konnte unter anderem ein Zusammenhang zwischen Reviergröße und Volumen des Hippocampus (insb. bei polygamen Spezies) sowie ein Zusammenhang zwischen der Eigenheit, Futter zu verstecken und hippocampalem Volumen festgestellt werden (Sherry, Jacobs & Gaulin, 1992). Auch anatomische Befunde wie die Beschreibung des trisynaptischen Neuronenkreises, der Regio entorhinalis mit dem Hippocampus verbindet sprechen für diese Interpretation. Durch diesen Neuronenkreis kann Input insbesondere aus den sensorischen kortikalen Arealen an den Hippocampus weitergeleitet werden und er bietet eine Grundlage für zirkulierende Erregungen, die eine wesentliche Grundvoraussetzung für den Aufbau von Gedächtnisspuren darstellen.

Einige Befunde (etwa Stephan & Manolescu, 1980) sprechen dafür, dass primär nicht das Lernen bzw. räumliche Fähigkeiten selbst der Funktion des Hippocampus entsprechen, sondern dass hier vielmehr basale Prozesse gesteuert werden, die selbst wiederum eine Voraussetzung für höhere kognitive Funktionen darstellen. Hier werden vor allem Aufmerksamkeitsprozesse wie Vigilanz und Alertness diskutiert. Allerdings liegen auch diesen Schlussfolgerungen korrelative Erkenntnisse zugrunde.

# 4. Eigene Ergebnisse

## 4.1. Abgrenzung des Hippocampus

Die Gesamtheit des Hippocampus (insbesondere Cornu ammonis & Gyrus dentatus) lies sich anhand der vorliegenden Schnittserie treffsicher abgrenzen. Auffallend war die herausstechende Größe des Hippocampus relativ zum Umfang des gesamten Endhirns und seine dominante Lage innerhalb des Gehirns. Auch der Verlauf des Hippocampus (sowohl von rostral nach caudal als auch von dorsal nach ventral) ließ sich gut verfolgen.

Die folgende Abbildunge (Abb. 6) zeigen den Verlauf des Hippocampus in einigen markanten Schnitten von rostral nach caudal. Schon bei diesem Vergrößerungsmaßstab lassen sich Cornu ammonis und Gyrus dentatus leicht voneinander abgrenzen.

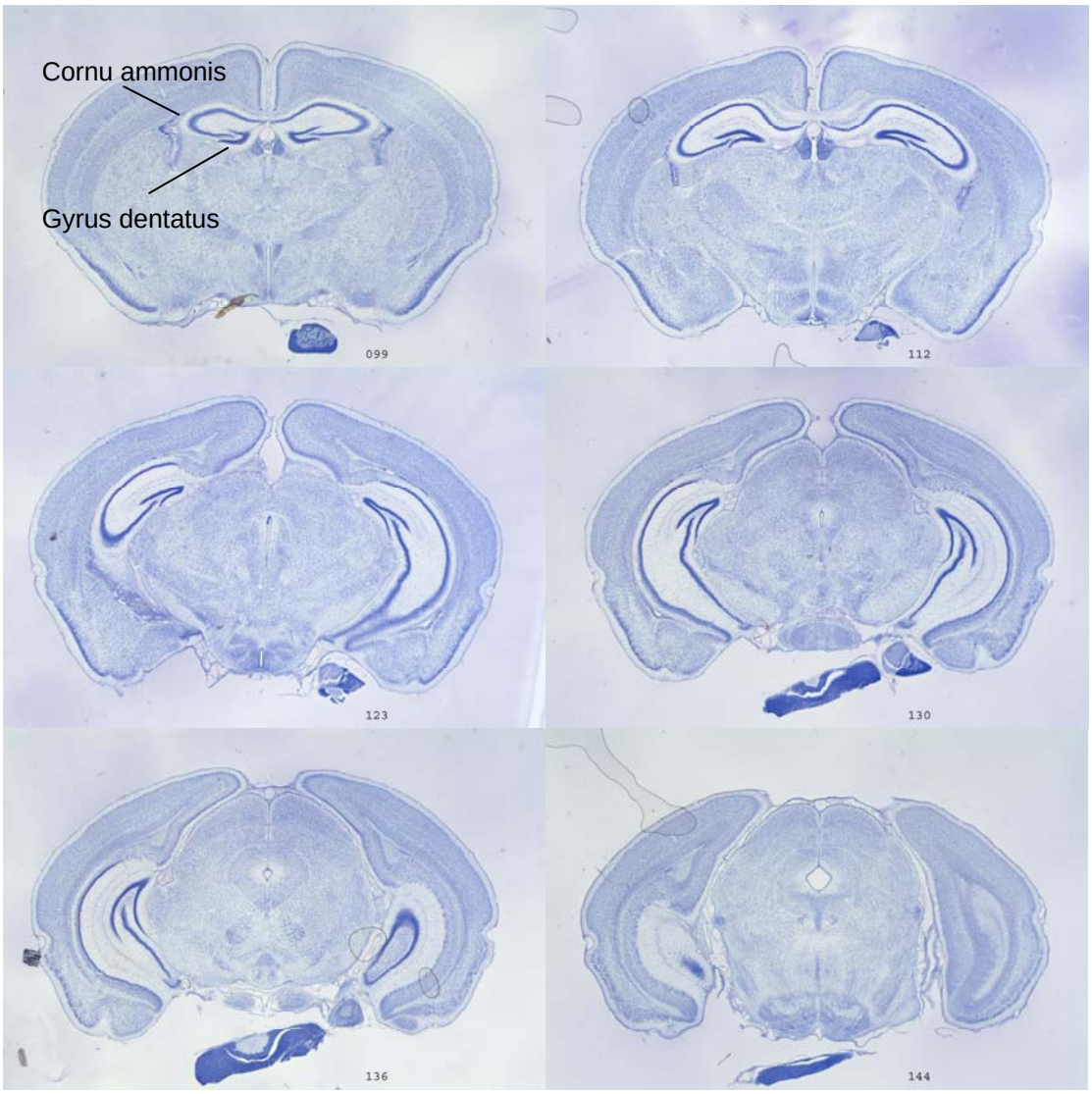


**Abb. 6.** Schnittserie durch das Endhirn einer Maus. Die Schnitte zeigen Komponenten sowie Verlauf der Hippocampus von rostral (links oben) nach caudal (rechts unten).

Der asymmetrische Verlauf von links- und rechtshemisphärischen Hippocampus ist dabei wahrscheinlich vor allem auf den schrägen Anschnitts des Präparats zurückzuführen. Entsprechend finden sich in vielen Schnitten transversale Anschnitte von Zellbändern. Diese Vermutung wird dadurch gestützt, dass alle anderen betrachteten Strukturen (insbesondere Thalamus und Striatum) sowie die Hemisphären als solche, ein gleichgerichtetes asymmetrisches Muster aufwiesen, makroskopisch aber keine Abweichung zu erkennen war.

Die Lage des Hippocampus im Endhirn soll desweiteren durch Auszüge aus der 3D-Rekonstruktion durch Amira verdeutlicht werden (Abb. 7). Entsprechende Visualisierungen finden sich auf der beigelegten CD (Video 01_01.mpeg).

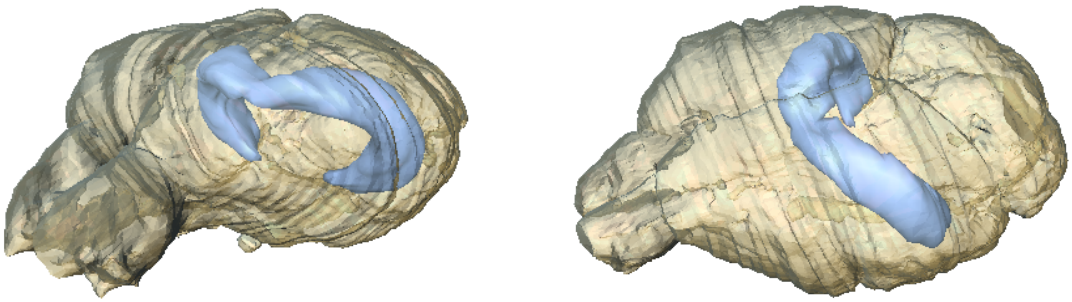

**Abb. 7.** Räumliche Lage des Hippocampus im Endhirn der Maus in der 3D-Rekonstruktion des Mäusegehirns durch Amira.

Auch die relative Lage des Hippocampus im Vergleich zu anderen Strukturen lässt sich in der gewählten 3D-Darstellung gut nachvollziehen (Abb. 8). Hier imponiert wieder die Größe der drei dargestellten Strukturen, Hippocampus, Striatum und Thalamus, die bei Menschen wesentlich weniger dominant sind (Videos 02_01.mpeg – 02_04.mpeg).

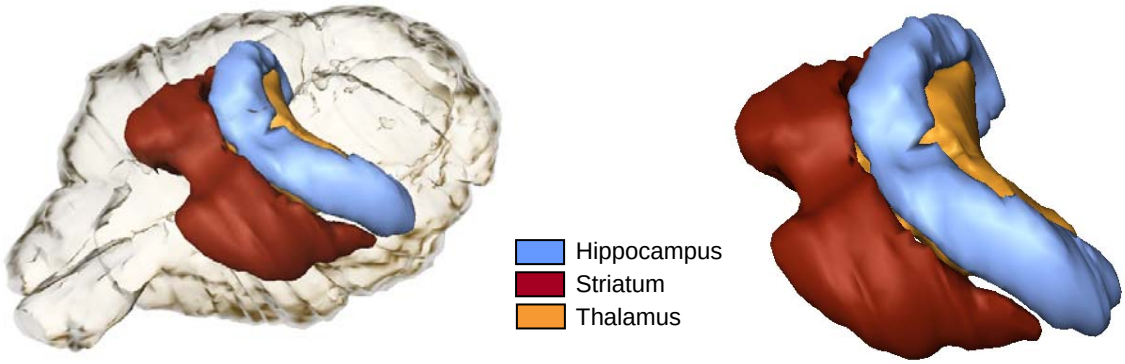


**Abb. 8.** Lage und Anordnung von Hippocampus, Striatum und Thalamus im Mäusegehirn.

Die Untergliederung des Hippocampus in Subicularkomplex (nicht dargestellt), Cornu ammonis und Gyrus dentatus war an der vorliegenden Schnittserie ebenfalls gut möglich. Die folgende Darstellung (Abb. 9) zeigt diese Unterteilung von rostral (links) und caudal (rechts).

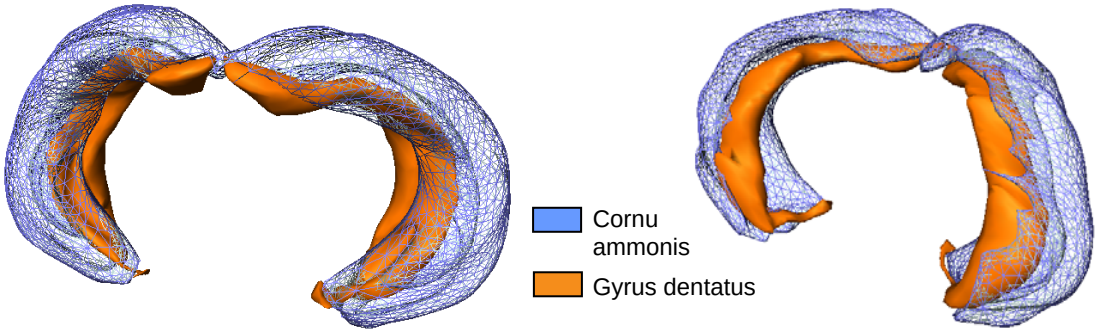


**Abb. 9.** Unterteilung des Hippocampus in Cornu ammonis und Gyrus dentatus. Die beiden Darstellungen zeigen die Strukturen von rostral (links) und caudal (rechts).

Bei genauerer Betrachtung ist auch die rinnenförmige Verschachtelung von Cornu ammonis und Gyrus dentatus zu erkennen (Abb. 10). Gerade am ventralen Ende stülpt sich das Cornu ammonis in den rinnenartigen Gyrus dentatus ein (siehe auch Video 3_1).

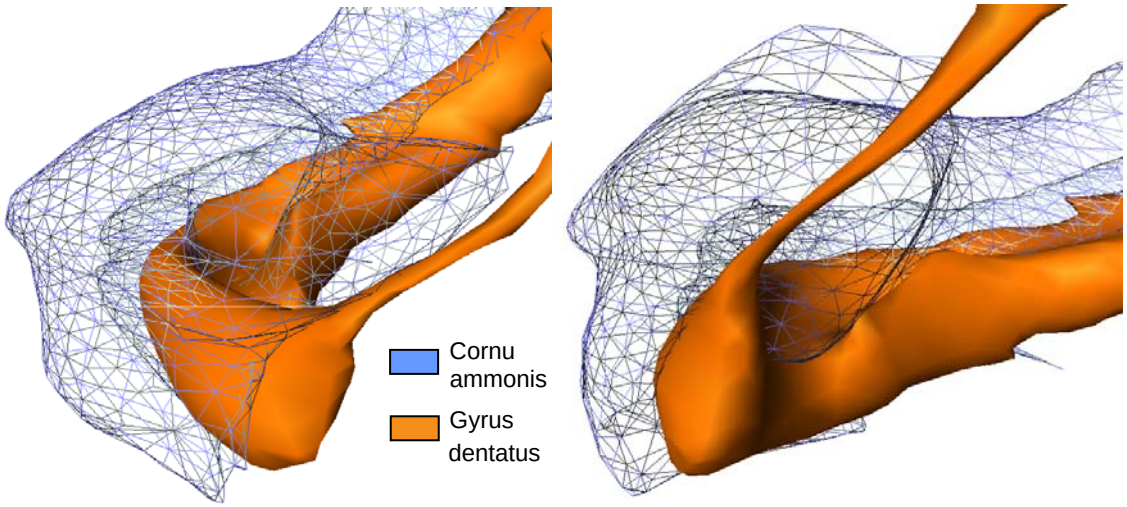


**Abb. 10.** Unterteilung des Hippocampus in Cornu ammonis und Gyrus dentatus. Der gezeigte Ausschnitt zeigt den rinnenförmigen des Gyrus dentatus sowie die Einlagerung des Cornu ammonis in diese Rinne.

Die genauere Abgrenzung des Hippocampus brachte einen interessanten Befund zutage. Während der Gyrus dentatus beim Menschen eine einzige geschlossene Struktur darstellt, lässt sich am Gehirn der Maus ein zweiter Gyrus dentatus abgrenzen, der etwas mehr caudal auftritt als der bekannte Gyrus dentatus (Abb. 11).

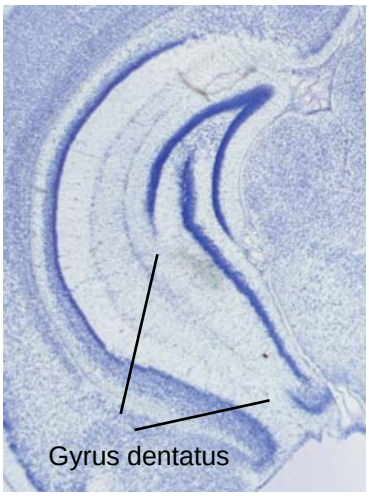


**Abb. 11.** Zwei Gyri dentatae.

Dieser zweite Gyrus dentatus bildet wie sein dorsales Pendant eine Rinne aus, die sich ebenfalls um das Zellband des Cornu ammonis legt. Noch verwunderlicher als die Existenz eines zweiten Gyrus dentatus als solche ist die Tatsache, dass dieser zunächst keinen Kontakt zum Cornu ammonis besitzt und gesondert davon verläuft. Erst später vereinigen sich die beiden Strukturen, sodass die bereits erwähnte Rinne ausgebildet werden kann. Dies lässt sich besonders in der gesonderten Rekonstruktion des Hippocampus erkennen (Abb. 12).

Beide Gyri dentatae vereinigen sich später am caudalen Ende des Hippocampus und bilden eine Art Ring, der sich um das Feld CA4 schließt.

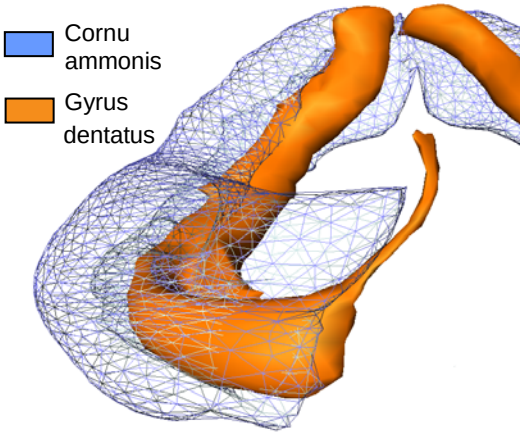


Der gesonderte Verlauf des zweiten Gyrus dentatus wird in der nebenstehenden Abbildung (Abb. 12). Gezeigt. Während die Existenz beider Gyri dentatae an der Literatur zu verifizieren war (s. u., Abb. 13), bleibt dieser Abschnitt des Gyrus dentatus rätselhaft.

◀ **Abb. 12.** Gesonderter Verlauf des Gyrus dentatus nach dem von rostral gesehen erstmaligen Auftretens des ventralen Teils der Struktur. Die Ansicht selbst zeigt eine Aufnahme von ventral.

In der Literatur (Stephan & Manolescu, 1980, Sidman et al., 2008) konnten Belege für die Existenz eines zweiten Gyrus dentatus gefunden werden. Die folgenden beiden Abbildungen (Abb. 13 a und b) stammen aus solchen Arbeiten. In der gesichteten Literatur konnte jedoch weder ein Hinweis auf den beschriebenen gesonderten Verlauf des ventralen Gyrus dentatus noch auf die Funktion des ventralen Abschnitts des Gyrus dentatus gefunden werden.

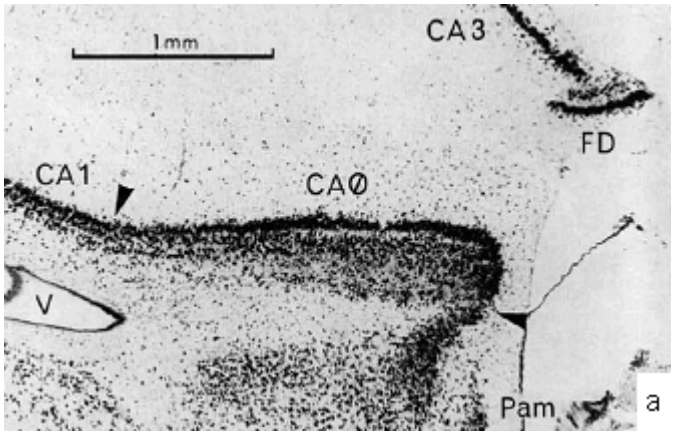


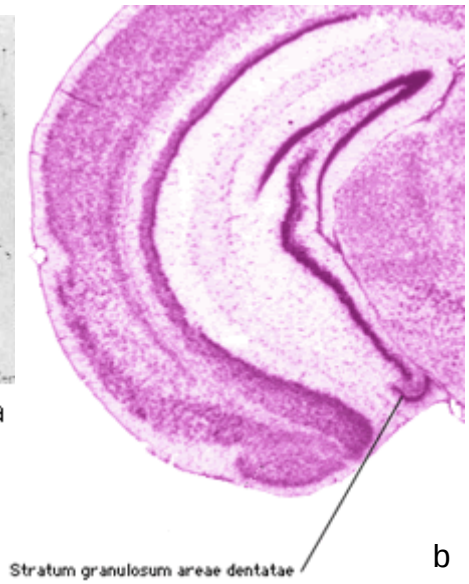


**Abb. 13.** Weitere Befunde zur Existenz des zweiten Gyrus dentatus. Abb. 11 a aus Stephan & Manolescu (1980), Abb. 11 b aus Sidman et al. (2008).

## 4.2. Feingliederung des Cornu ammonis

Die in der Literatur dargestellte deutliche Abgrenzbarkeit von CA1 zu CA2/3 konnte an der vorliegenden Schnittserie nicht nachvollzogen werden. Zwar zeigten sich bei starker Vergrößerung der entsprechenden Regionen tatsächlich erwartungskonforme Unterschiede in Zellgröße und -verteilung, für eine einfache und stringente Abgrenzung waren diese Kriterien jedoch nicht brauchbar (Abb. 14).

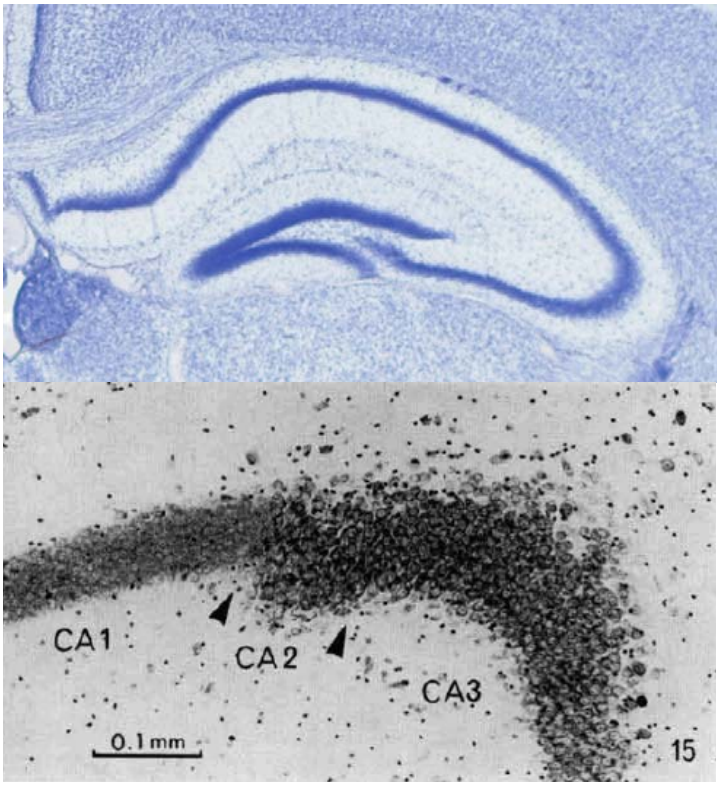


▶ **Abb. 14.** Abgrenzung von CA1 und CA2/3. Die in der Literatur gezeigte Untergliederung (untere Abbildung; aus Stephan & Manolescu, 1980) war auf den vorhandenen Schnittbildern (obere Abbildung) bei dem gewählten Vergrößerungsmaßstab nicht möglich.

## 4.3. Volumenschätzung

Die über das Punktzählverfahren durchgeführte Volumenschätzung ergaben einen Anteil des Hippocampus von 23% des Cortex bzw. 6% des gesamten Endhirns (Berechnung siehe Volumenschätzung.xls). Diese Ergebnisse sind konform mit den in der Literatur berichteten Volumenschätzungen des Hippocampus bei Nagetieren.

## 4.4. Zusammenfassung

Die dargestellten Ergebnisse beziehen sich ausschließlich auf den Hippocampus retrocommissuralis der Maus – und enthalten demnach auch keine Speziesvergleiche. Die in der Literatur berichteten Befunde bezüglich dieser Spezies konnten jedoch größtenteils deutlich nachvollzogen werden. Alle verwendeten Materialien (inklusive der Amira-Meshes) finden sich auf den beigelegten CDs.

# 5.Literaturverzeichnis

El-Falougy, H., & Benuska, J. (2006). History, anatomical nomenclature, comparative anatomy and functions of the hippocampal formation. *Bratislavske Lekarske Listy, 107*(4), 103-106.

Insausti, R. (1993). Comparative Anatomy of the Hippocampus and Entorhinal Cortex in Mammals. *Hippocampus, 3*(Special Issue), 19-26.

Rosenzweig, M. R., & Bennett, E. L. (1996). Psychobiology of plasticity: effects of training and experience on brain and behavior. *Behavioural Brain Research, 78*(1), 57-65.

Sherry, D. F., Jacobs, L. F., & Gaulin, S. J. C. (1992). Spatial Memory and Adaptive Specialization of the Hippocampus. *Trends in Neurosciences, 15*(8), 298-303.

Sidman, R. L., Kosaras, B., Misra, B., & Senft, S. (2008). *High Resolution Mouse Brain Atlas*. http://www.hms.harvard.edu/research/brain/atlas.html [15.06.2008].

Stephan, H. (1975). Allocortex. In W. Bargmann (Ed.), *Handbuch der Mikroskopischen Anatomie des Menschen.* (Vol. 4). Berlin: Springer.

Stephan, H. (1983). Evolutionary trends in limbic structures. *Neuroscience & Biobehavioral Reviews, 7*(3), 367-374.

Stephan, H., & Manolescu, J. (1980). Comparative Investigations on Hippocampus in Insectivores and Primates. *Zeitschrift für mikroskopisch-anatomische Forschung, 94*(6), 1025-1050.

Trepel, M. (2006). *Neuroanatomie: Struktur und Funktion.* (3. Aufl. ed.). Elsevier: Urban & Fischer.